Schnittbildgebende Beurteilung der Wachstumsdynamik von NEN
Welche Methode ist die Richtige?

Dr. B. Simon

Radiologische Klinik
Universität Bonn
Direktor: Prof. Dr. H. Schild

Neuroendokrine Neoplasien
„Blütendiversität“

http://www.qualityflower.de/out/pictures/master/product/1/danke.jpg

» Entitäten

Querbeet durch die Hormone

(oft jedoch **hormoninaktiv**, bzw. noch **nicht symptomatisch)**

» Genetik

spontan oder syndromal im Rahmen MEN 1-4

» Lokalisation

Locke bis Socke

» Grading

NET G I bis G III und NEC entdifferenziert

Neuroendokrine Neoplasien
WHO-Klassifikation (histologisch):

WHO-Klassifikation (2010)

Neuroendokrine Tumoren (NET)	Ki67 ≤ 2 %	**G1**	< 2	Mitosen im Mikroskop pro 10 HPF*
	Ki67 3–20 %	**G2**	2–20	
Neuroendokrine Ka. (NEC)	Ki67 > 20 %	**G3**	> 20	

*HPF (High-Power Field) = Hauptgesichtsfeld, d. i. der durch ein Mikroskop sichtbare Ausschnitt eines Präparats bei insgesamt 400facher Vergrößerung

Neuroendokrine Neoplasien
Therapie-Spektrum:

Lokal	OP
	RFA
	HIFU
Regional	(Chemo-)Embolisation
	Radio-Embolisation (SIRT: Selektive Intraarterielle Radio-Therapie)
Systemisch	Biotherapie (i. m., s. c.)
	Somatostatinanaloga (Somatuline, Sandostatin)
	Chemotherapie
	Molekular zielgerichtete Therapie
	Everolimus (Afinitor), Sunitinib (Sutent)
Nuklearmedizinische Therapie	
	PRRT (Peptid-Rezeptor-Radio-Therapie)

Neuroendokrine Neoplasien
Therapie-Monitoring:

Symptomatik	klinisch: z. B. Diarrhoe, Flush
Tumormarker	laborchemisch: z. B. CgA
Vitalität	nuklearmedizinisch: PET, Szinti
Morphologie + Vitalität	radiologisch: CT, MRT

Neuroendokrine Neoplasien
Empfehlung zur Bildgebung:

Neuroendocrine gastro-entero-pancreatic tumors: ESMO Clinical Practice Guidelines for diagnosis, treatment and follow-up
K. Öberg et al, clinical practice guidelines Annals of Oncology 23 (Supplement 7): vii124–vii130, **2012**

E idelines for the Standards of Care in Neuroendocrine T dicine and Hybrid Imaging.
171879. [Epub ahead of print] No abstract available.

ENETS cons
functional pancreatic n
neuroendocrine tumors. Falconi M et al.

ENETS consensus guidelines for high-grade gastroen
neuroendocrine tumors and neuroendocrine carcinomas. Garcia-Carbo
Neuroendocrinology 2016;103:186-194.

ENETS consensus guidelines update for neuroendocrine neoplasm of the jejunum and ileum. Niederle B et al, Neuroendocrinology 2016;103:125-138.

- In allen Empfehlung zu Diagnostik und Verlaufskontrolle mittels Mehrphasen-CT oder MRT
- Verlaufskontrolle je nach Entität und Grading alle 3-12 Monate

Neuroendokrine Neoplasien
Bildgebung:

CT (Computertomographie):

NEN oft an toten Winkeln für Radiologen (blinder Fleck)

+	schnell	-	geringer Weichteilkontrast
	flächendeckend verfügbar		Strahlenexposition (insbes. Mehrphasen)
	robust z. B. gegenüber Artefakten, Platzangst		

Ultraschall +/- KM:

Untersucher-abhängig und daher nicht in den aktuellen Empfehlungen

MRT (Magnet-Resonanz-Tomographie):

Regional begrenzt, jedoch zunehmend große Scanvolumen möglich.

Neue Untersuchungsregionen zunehmend zugänglich (Lunge).

Neue Techniken ermöglichen Prognosen zum Therapieansprechen.

+	hoher Weichteilkontrast	-	längere Untersuchungszeit
	hohes Aussagepotential		Artefakt-anfällig
			teuer

Neuroendokrine Neoplasien
Bildgebung: Computertomographie

Scanprotokoll

Mehrphasen-Multislice-CT
- nativ
- i.v. KM
  - arterielle Phase
  - portal-venöse Phase
  - venöse Phase

Neuroendokrine Neoplasien
Primarius und Metastasen im CT

Häufig: **kleine Verkalkungen**

Häufig: **zentrale Nekrosen**

Knochenmarksmetastasen **okkult**

Gastrointestinale NET **CT-morphologisch oft inapparent**

… können aber durch angrenzende Lymphknotenmetastasen z. B. im Mesenterium auffallen

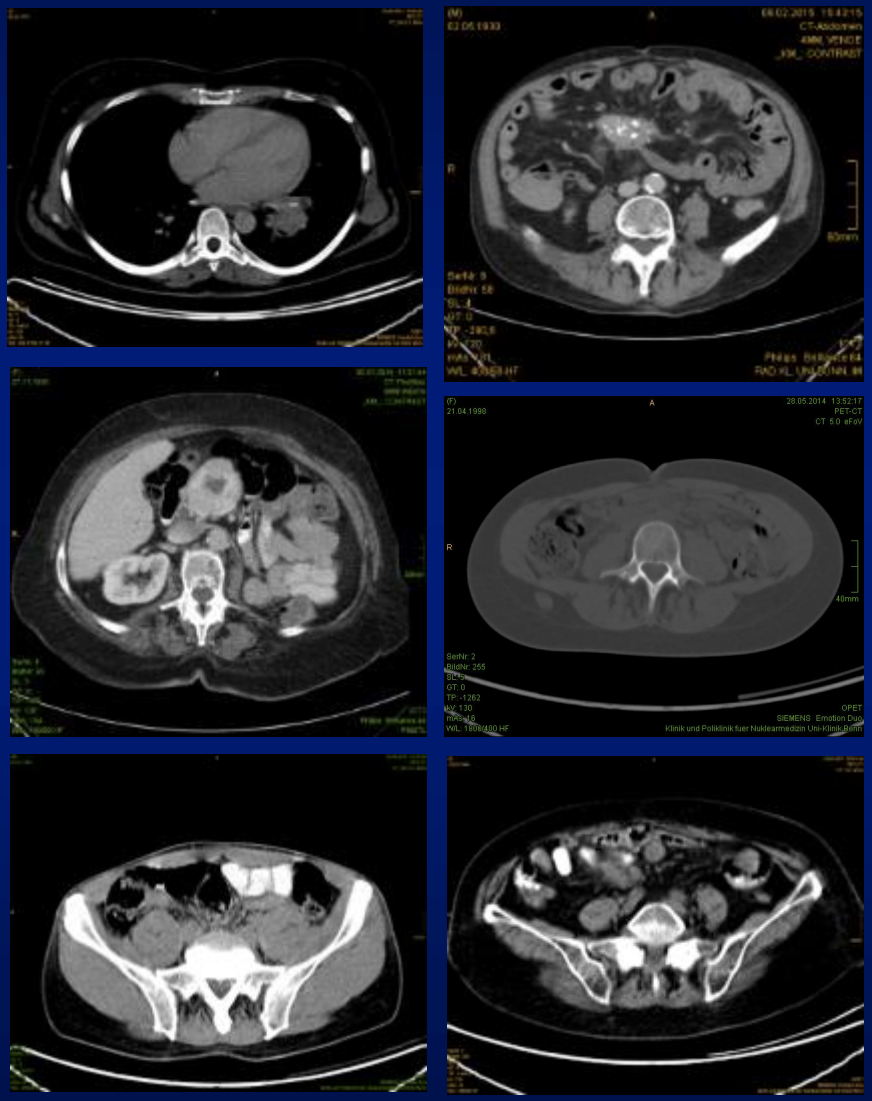

Neuroendokrine Neoplasien
Metastasierung bei GEP-NET

Leber	85%
Peritoneum	18%
Knochen(mark)	8-10%
Lunge	4%
Gehirn	1%

DIAGNOSTIC IMAGING ONCOLOGY, Shaaban, Blodgett, ISBN-13: 978-1931884839

30 - 80% der GEP-NET Patienten haben/ entwickeln Lebermetastasen

durchschnittliches 5-Jahres-Überleben

< /= 5 Metastasen:	73 %
> 5 Metastasen:	47 %

Ronot et al., Neuroendocrinology 104(2017) 1-15

NET-Lebermetastasen:
Manifestationen im CT

Morphologie

- nativ: > 90% hypodens
- arteriell: 33% hypodens , 44 % hyperdens, 24 % mixed
- portalvenös: 77% hypodens (i.b. enterisch) 20 % mixed
- Spiegelbildung, Verkalkung

Beste Erkennbarkeit

- 38 - 50 % portalvenös
- 23 - 42 % arteriell

Alleinige Erkennbarkeit

- 3 % nativ
- 3 % portalvenös
- 14 % arteriell

Stafford-Johnson et al. J Comput Assist Tomogr 22(1998)335-339
Stafford-Johnson et al., J Comput Assist Tomogr 22(1998)59-63
Paulson et al, Radiology 206(1998) 143-150
Ronot et al., Eur J Radiol 89 (2017) 156-62
Sahu et al., Radiology 283(2016) 883-894

NET-Lebermetastasen:
Manifestationen im CT

- Primärtumor Pancreas
  - 72 % nativ hypodens*
  - 70 % arteriell hypervaskulär,
  - 56 % portal-venös hypodens*

- Primärtumor enterisch
  - 57 % nativ hypodens*
  - 70 % arteriell hypervaskulär
  - 88 % portal-venös hypodens*

* statistisch signifikante Phasen-Unterschiede

Ronot et al., Europ J Radiol 89 (2017) 156-62

NET-Lebermetastasen:
CT: Phasen und Fenster

Metastasiertes Dünndarmcarcinoid

nativ | arteriell | portalvenös

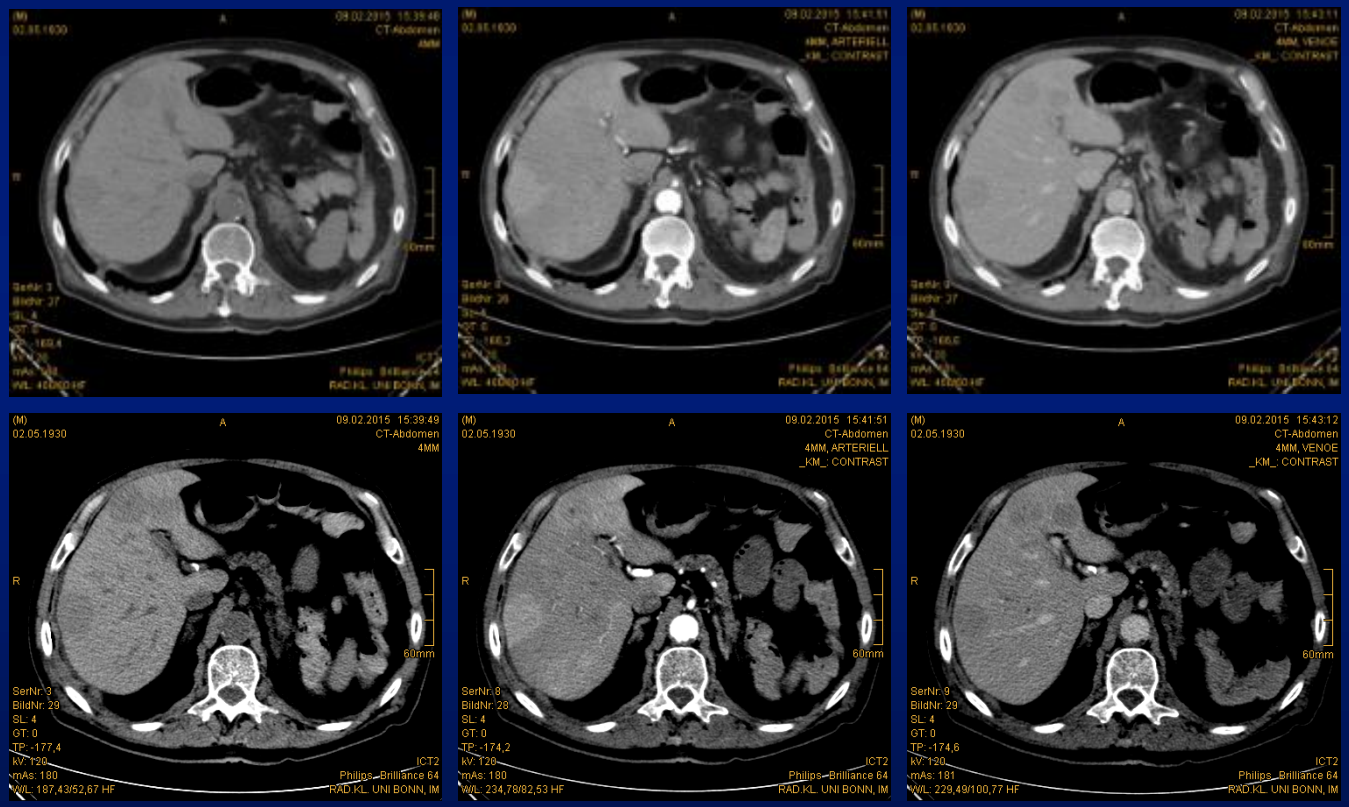

Abdomen-fenster

Leber-fenster

NET-Lebermetastasen:
Dünne versus dicke Rekonstruktion

Schichtdicke 5 mm

Schichtdicke 2mm

Spiegel oder Binnenstrukturen (gerne in zystischen Metastasen) in dicken Schichten/ Rekonstruktionen besser erkennbar.

NET-Lebermetastasen:
Initial bereits oft ausgedehnter Befund

ED bei hepatisch metastasiertem NET des Pancreas

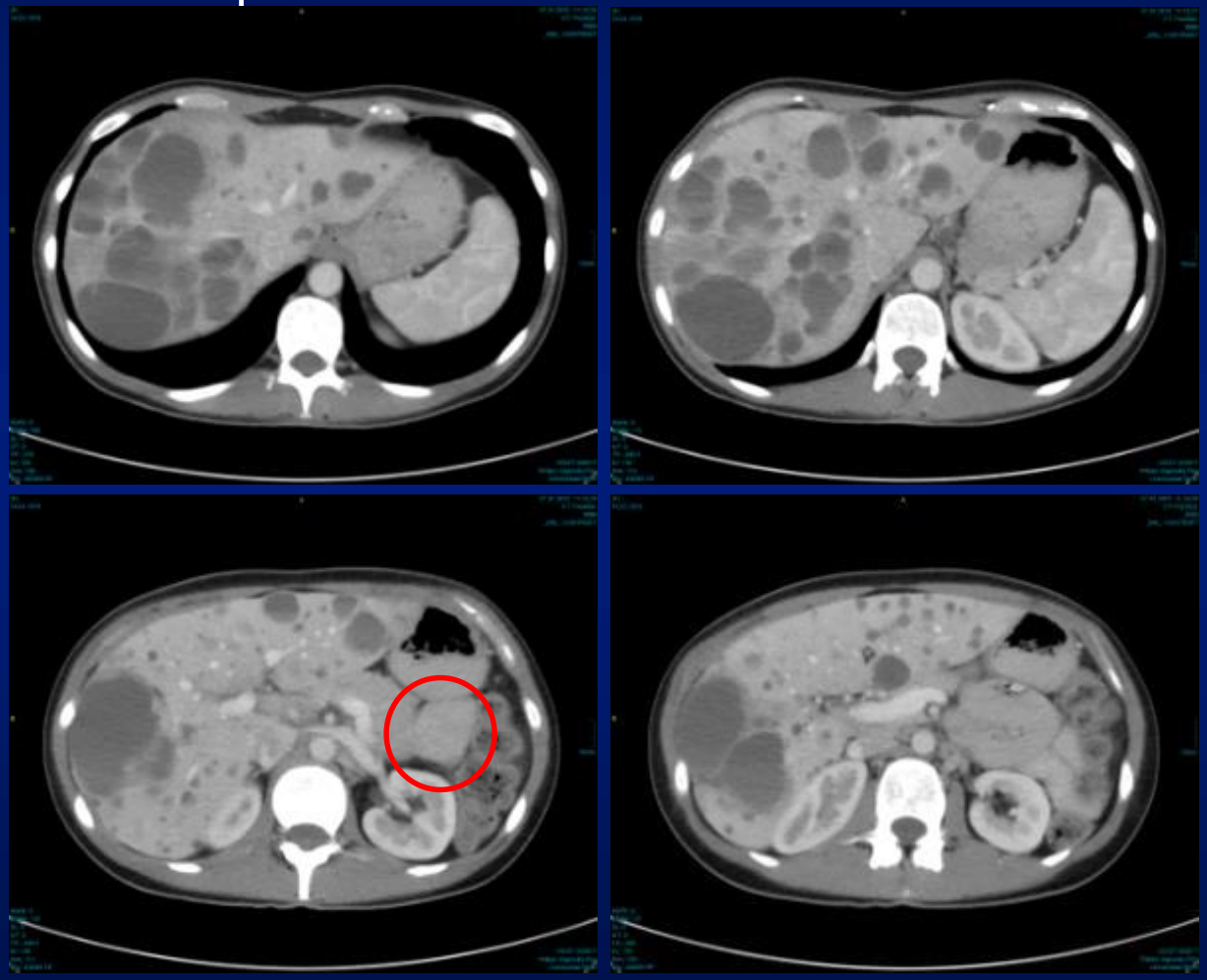

Multiple zystische Lebermetastasen mit Spiegelbildung

Pancreas-raumforderung kaum abgrenzbar

NET-Lebermetastasen:
Hepatisch metastasierter Pancreas-NET

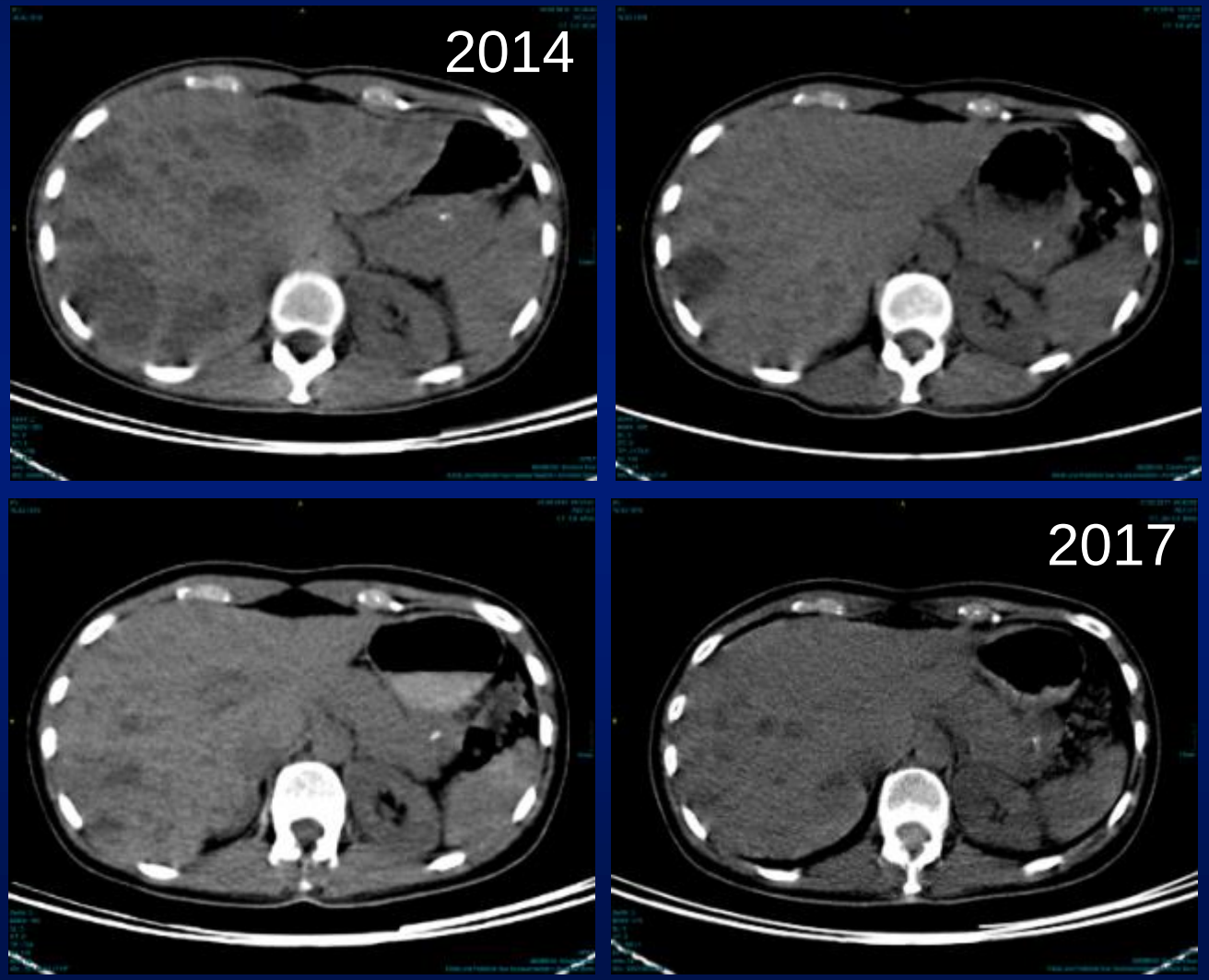

Kleine Verkalkung im Primärtumor

Lebergröße regredient

NET-Lebermetastasen:
Hepatisch metastasiertes entdifferenziertes Bronchus- NET

Langzeitverlauf über 2,5 Jahre

nachgeschaltete Atelektase, im Verlauf SIRT, wiederholte Chemotherapien

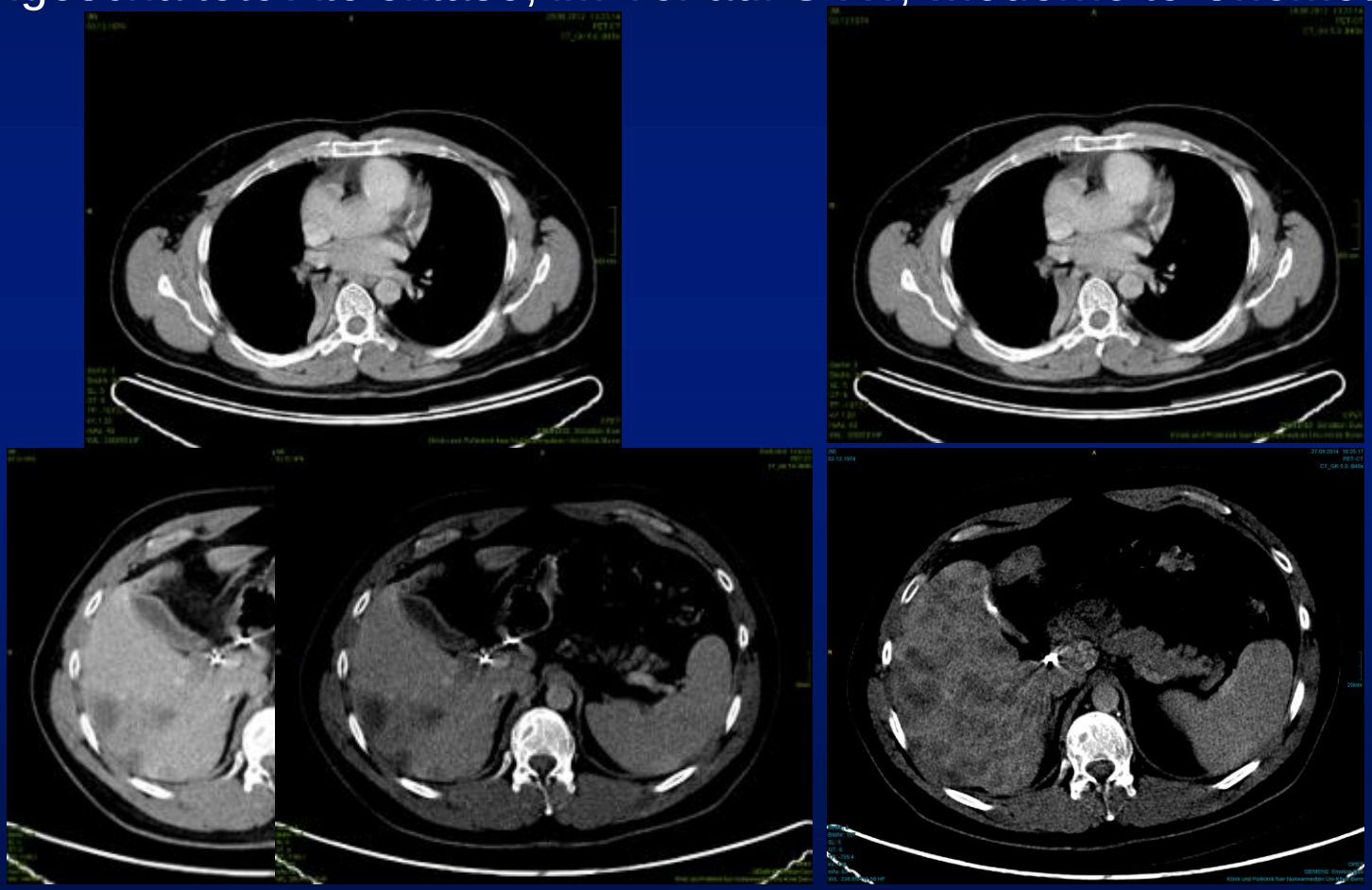

NET des Mesenteriums:
Verlauf

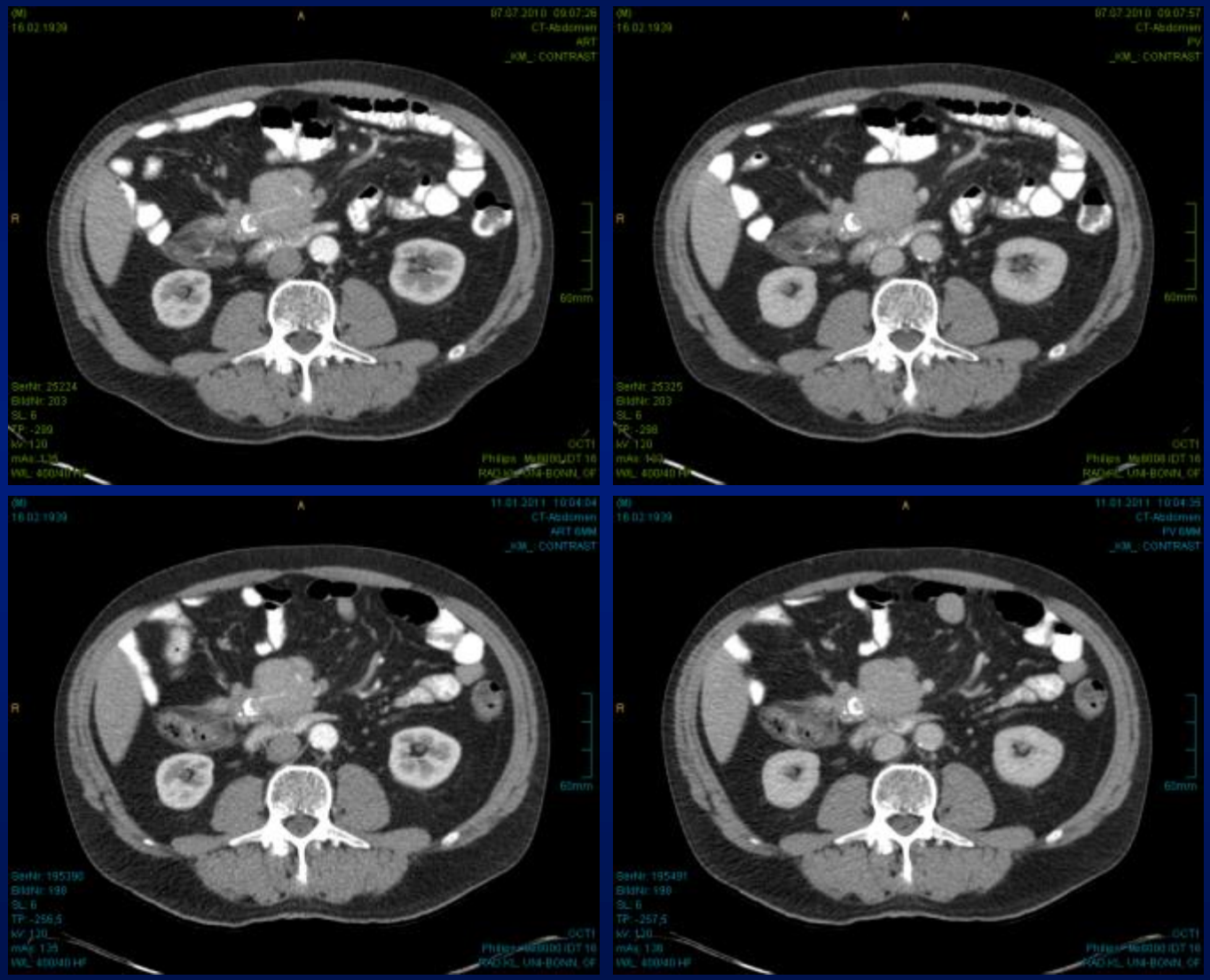

Neuroendokrine Neoplasien
Bildgebung:

CT (Computertomographie):

NEN oft an toten Winkeln für Radiologen (blinder Fleck)

+	schnell	-	geringer Weichteilkontrast
	flächendeckend verfügbar		Strahlenexposition (insbes. Mehrphasen)
	robust z. B. gegenüber Artefakten, Platzangst		

Ultraschall +/- KM:

Untersucher-abhängig und daher nicht in den aktuellen Empfehlungen

MRT (Magnet-Resonanz-Tomographie):

Regional begrenzt, jedoch zunehmend große Scanvolumen möglich.

Neue Untersuchungsregionen zunehmend zugänglich (Lunge).

Neue Techniken ermöglichen Prognosen zum Therapieansprechen.

+	hoher Weichteilkontrast	-	längere Untersuchungszeit
	hohes Aussagepotential		Artefakt-anfällig
			teuer

Neuroendokrine Neoplasien
Bildgebung: Magnet-Resonanz-Tomographie

Scanprotokoll: Multiparametrische Bildgebung

- nativ: T1 (in phase/ out of phase)
  T2 +/- Fettsuppression, TSE
  Diffusion /ADC / IVIM
  T1 Gradientenecho (3D)

- nach i.v. KM : T1 Gradientenecho – Dynamik (3D)
  mind. 3 Phasen nach i.v. KM + Spätaufnahme
  T1 (in phase/ out of phase) p.i. und spät

Extrazelluläres “normales” Kontrastmittel
-> Mehrphasen-Dynamik, Spätphase nach KM

Leber-spezifisches Kontrastmittel
-> (Dynamik), Spätphase 20 Min p.i.

NET-Lebermetastasen:
Manifestationen im MRT

Morphologie

- T1 : 93 % hypointens
- T2 : ~ 85 % mittel bis stark hyperintens
- i.v. KM (extrazellulär)
  - arteriell ~ 80 % hyperintens
  - portalvenös: ~ 70 % hyperintens
- DWI > 90 % hyperintens

Detektion

- Diffusions-gew. > T2-w > extrazell. Gd-KM (ca. 70 / 55 / 50 %)
- Leberspezifisches KM etwa so gut wie Diffusion

D´Assignnies et al., Radiology 268(2013) 390-99
Moryoyoussef et al., Neuroendocrinology 104(2017) 264-272
De Robertis et al., Neuroendocrinology 103(2016) 758-770
Sankowski et al., Med Sci Monit 18(2012) 33-40
Ronot et al., Eur J Radiol 89 (2017) 156-62
Ronot et al., Neuroendocrinology 104(2017) 1-15

NET-Lebermetastasen:
Manifestationen im MRT

Metastasierter Pancreas- NET (Lk, hep): CT vs. MRT

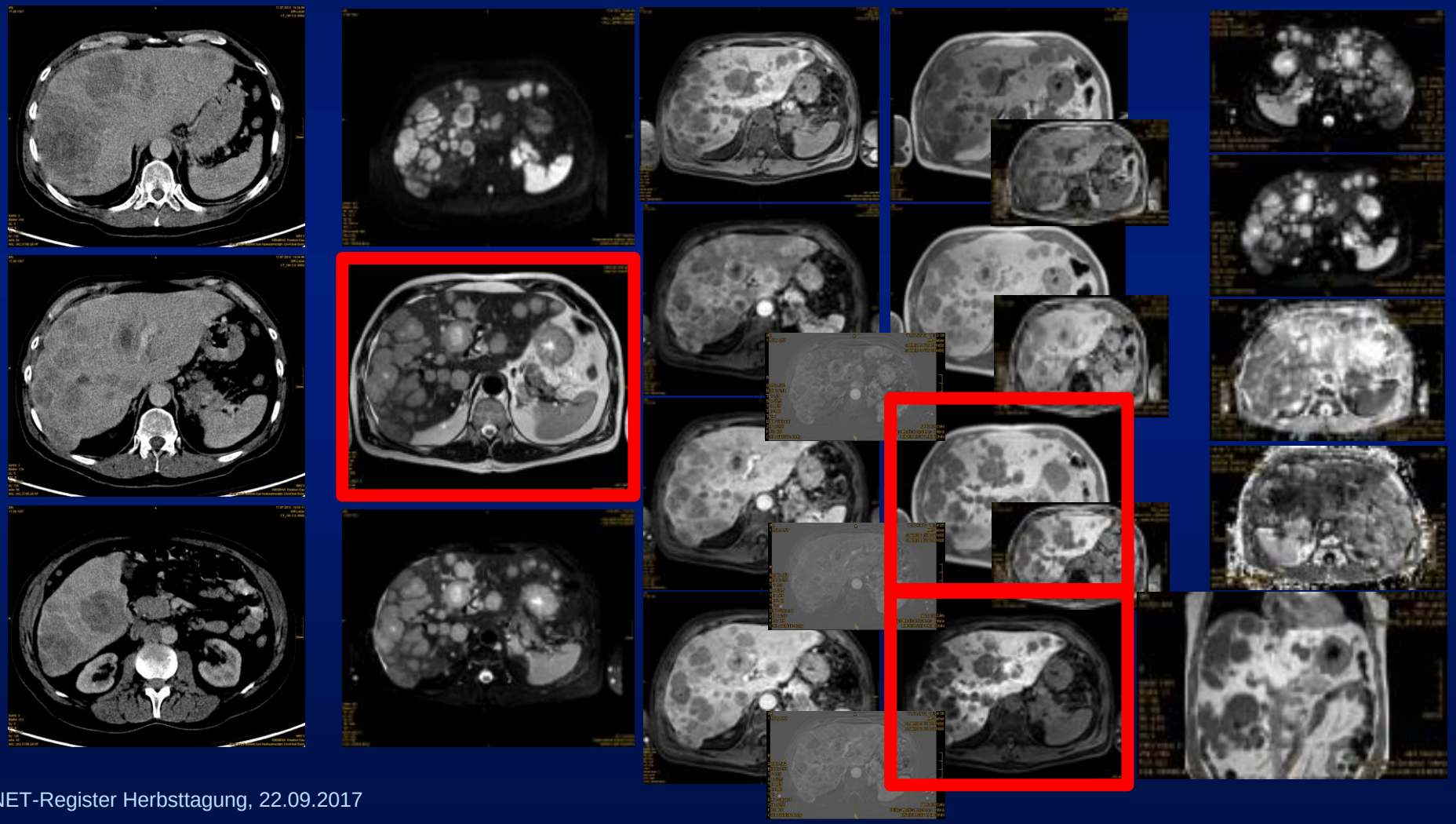

NET-Lebermetastasen:
Manifestationen im MRT

Vergleichende Untersuchungen schwierig und aufwändig

beste Sequenz: 20 min post Gd-EOB-DTPA (pGED)

- T2w, arterielle Phase und 5 min p.i.:
  Metastasen kleiner als (pGED) aber nicht signifikant
- T2w: beste Übereinstimmung mit pGED
- DWI : Läsionen durchschnittlich 6% größer als pGED

„Schlechte Sequenzen“:

T1w (out of phase), T1 arteriell, 60 Sek., 300 Sek. p.i.
entdecken weniger als 93 % der Metastasen

Nb: beim Vergleich von kleinster und größter Messung derselben Läsion mehr als 20 % Unterschied bei zwei Drittel der Metastasen
(20% sind RECIST relevant!)

Luersen et al. J Comput Assist Tomogr 40 (2016) 717- 722

Neuroendokrine Neoplasien
Auswertekriterien, insbesondere im Verlauf

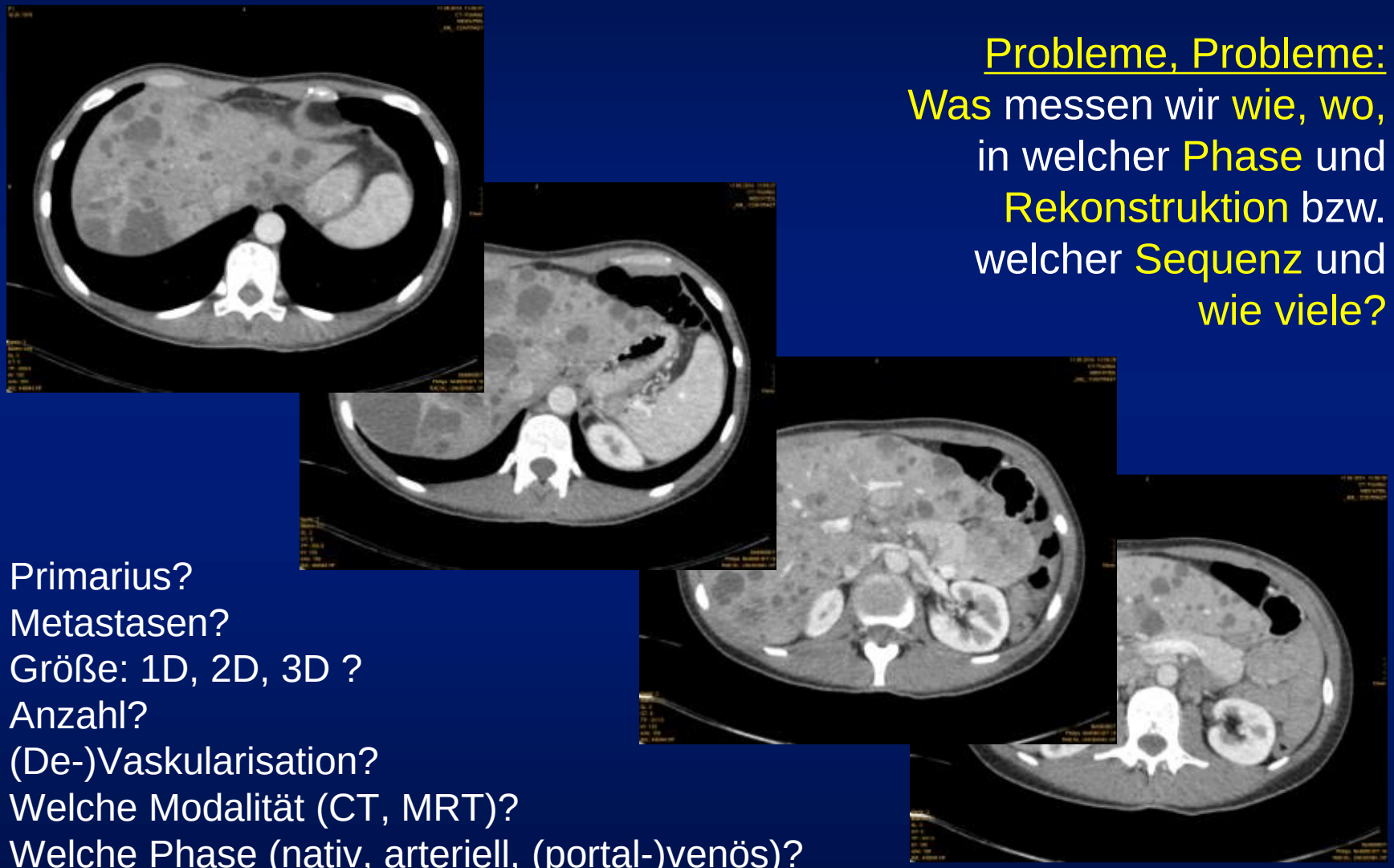

Probleme, Probleme:
Was messen wir wie, wo, in welcher Phase und Rekonstruktion bzw. welcher Sequenz und wie viele?

Primarius?
Metastasen?
Größe: 1D, 2D, 3D ?
Anzahl?
(De-)Vaskularisation?
Welche Modalität (CT, MRT)?
Welche Phase (nativ, arteriell, (portal-)venös)?

Neuroendokrine Neoplasien
Auswertekriterien, insbesondere im Verlauf

Klassifikationen

… gibt es viele…	…für viele Regionen…
Cheson	PI-RADS 1.0
Cheson (pre 3.1)	PI-RADS v2
Choi	RANO
irRC	RECIST 1.0
irRECIST 1.1	RECIST 1.1
mRECIST HCC	WHO

Basierend auf Metrik, Funktion oder komplexer Betrachtung…

…aber keine spezifische für NEN

Neuroendokrine Neoplasien
Auswertekriterien, insbesondere im Verlauf

Klassifikationen

abhängig von **Lokalisation und Therapie**:

für solide Tumoren wird die RECIST1.1-Klassifikation empfohlen.

geringste Mess-Variabilität: portal-venöse Phase

Lebermetastasen sind jedoch häufig zystisch/ zentral nekrotisch und bei Therapie mit Sunitinib werden entsprechend die Choi-Kriterien befürwortet.

(Luo et al, BMC Cancer (2017), 17:154)

… und die Größenbestimmung variiert (Läsion, Auswerter,…)

Neuroendokrine Neoplasien: Auswertekriterien
Response Evaluation Criteria in Solid Tumors (RECIST)

Kitteltaschenkarte:

RECIST 1.1

Größe in 1 Ebene/ Läsion

Lymphknoten	Kurzachse
Metastase	Längsachse

Max. 5 Läsionen, max. 2/ Organ

Läsionen im Primärstaging und neue im Verlauf

Progress >20% Summenzunahme

Partial Response >30% Summenabnahme



www.onkologische-bildgebung.drg.de

Neuroendokrine Neoplasien: Auswertekriterien
Choi- Kriterien

Ansprechen (Partial Response)

Größenregredienz	> 10 %
Dichteregredienz	> 15 HU

Progress

Größenprogredienz	>10 %
neue Läsionen	

Neuroendokrine Neoplasien: Verlaufskontrollen

Schwierigkeit:
Tumoransprechen nicht in allen Ebenen gleich ausgeprägt, insbesondere bei lagevariablen, polyformen Tumormanifestationen, z. B. mesenterial.

Mit modernem Post-processing können auch Tumorvolumen von einzelnen Referenzläsionen gemonitort werden.

Bei Wandel der Wachstumsdynamik ist eine erneute histologische Sicherung mittels (Re-)Biopsie angezeigt.

Neuroendocrine gastro-entero-pancreatic tumors:
ESMO Clinical Practice Guidelines for diagnosis, treatment and follow-up.
K. Öberg et al, clinical practice guidelines Annals of Oncology 23 (Supplement 7): vii124–vii130, **2012**

Neuroendokrine Neoplasien: Auswertekriterien
(Weitere) Klassifikationen

1 dimensional

RECIST ein Durchmesser

mRECIST ein Durchmesser: arteriell anreichernder Tumoranteil

(modified RECIST)

2 dimensional

WHO zwei Durchmesser

EASL zwei Durchmesser: arteriell anreichernder Tumoranteil

(European Association for the Study of the Liver)

Volumen

ETB arteriell anreichernde Tumorlast der gesamten Leber

(whole liver enhancing tumor burden)

Neuroendokrine Neoplasien: Auswertekriterien
Empfehlung für Verlaufskontrollen

identische Untersuchung
gleicher Auswerter
gleiches Verfahren

geringste intra- und interobserver Variabilität

- portal venöse Phase im CT
- T2w Bilder im MRT

interobserver Variabilität

- < 20 % in 96,8 % der MRT
- < 20 % in 81 % der CT

… aber abhängig von Erkrankung …

Moalla et al,Digestive and Liver Disease 2017

Neuroendokrine Neoplasien: Verlaufskontrollen
Pancreas-NET

Größenbestimmung im MRT nur etwas genauer als im CT:

- Abweichung zur Pathologie als Gold-Standard
  - 0,17 +/- 7,99 mm für MRT
  - 1,00 +/- 8,51 mm für CT

Verlaufskontrolle durch MRT und/ oder CT möglich

-> Festlegung im konkreten Einzelfall

(Paiella et al, World J Gastroenterol 2017; 23(17):3092-98)

Neuroendokrine Neoplasien: Verlaufskontrollen
Neue Verfahren: IntraVoxel Incoherent Motion (IVIM)

Besonderes post-processing der Diffusionsbildgebung

Datenerhebung von mindestens 3 b-Werten.

Rückschlüsse auf

kapilläre Mikrovaskularisation	(f)	(Perfusionsfraktion)
Gesamtvaskularisation	(D*)	(Pseudo-Diffusionskoeffizient)
echte Diffusion	(D)	(echter Diffusionskoeffizient)

Frühe Einschätzung des Therapieerfolgs.

Quantifizierung des Behandlungserfolgs (Monitoring)

Zunehmender Einzug in die Klinik.

Pieper CC et all: Evaluation of a Simplified Intravoxel Incoherent Motion (IVIM);
Medicine (Baltimore). 2016 Apr; 95(14): e3275.

Neuroendokrine Neoplasien: Verlaufskontrollen
Neue Verfahren: MRT der Lunge

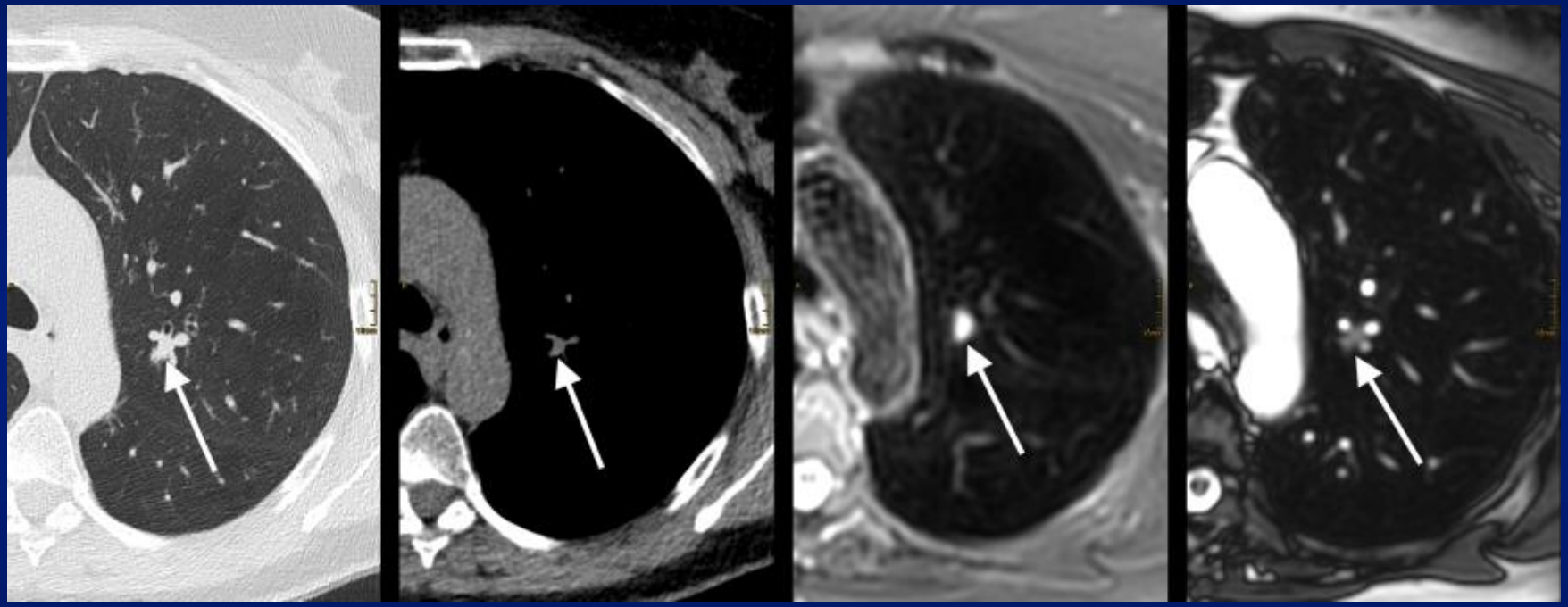

CT Lungenfenster	CT Weichteilfenster	MRT balanced	MRT T2w

Neuroendokrine Neoplasien: Verlaufskontrollen
Neue Verfahren: MRT der Lunge

Vergleich von MRT und Low-dose-CT (im Screening-Setting):

Rundherdgröße	Sensitivität	Spezifität
4-5 mm	69,3 %	96,4 %
6-7 mm	95,2 %	99,6 %
8-14 mm	100 %	99,6 %

Exzellente Sensitivität und Spezifität bei Rundherden ab 6 mm.

Bei größeren Herden 100% Sensitivität und Spezifität
(im Vergleich zum Low-dose-CT).

Meier-Schroers M. et al, Lung cancer screening with MRI: Results of the first screening round,
Journal of Cancer Research and Clinical Oncology (in print)

Neuroendokrine Neoplasien: Verlaufskontrollen
Metastasiertes Pancreas-NET vor und nach SIRT rechts

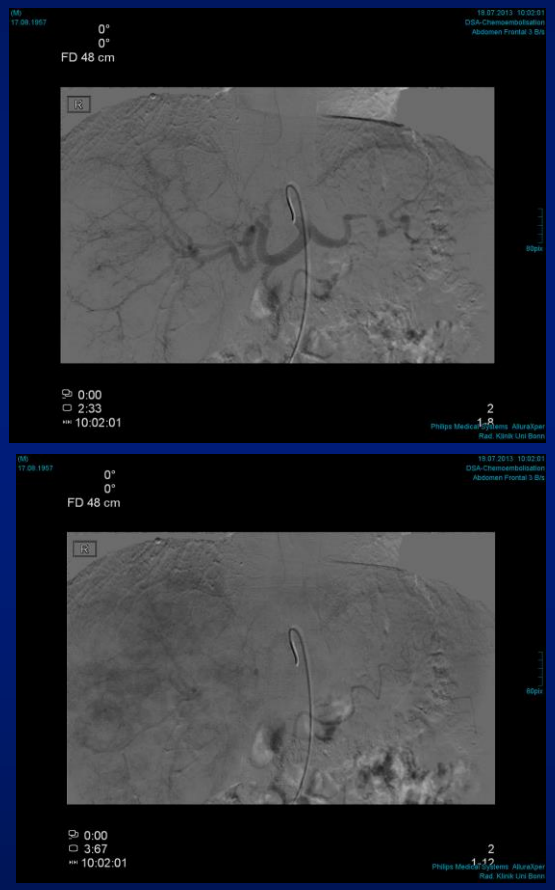

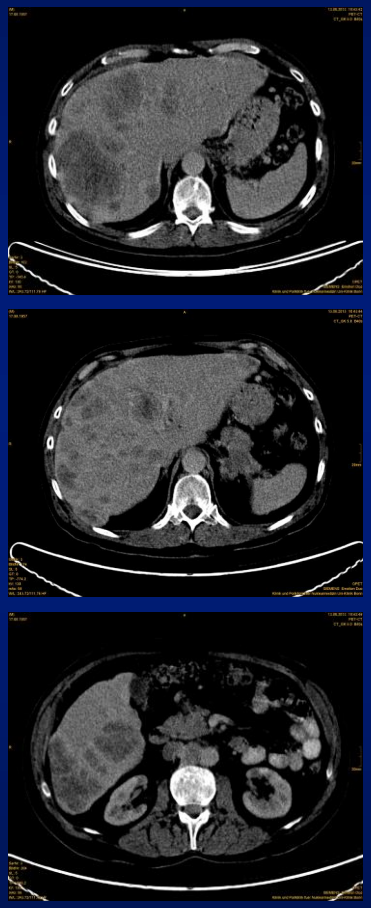

Neuroendokrine Neoplasien: Verlaufskontrollen

Metastasiertes Pancreas-NET vor und nach SIRT rechts

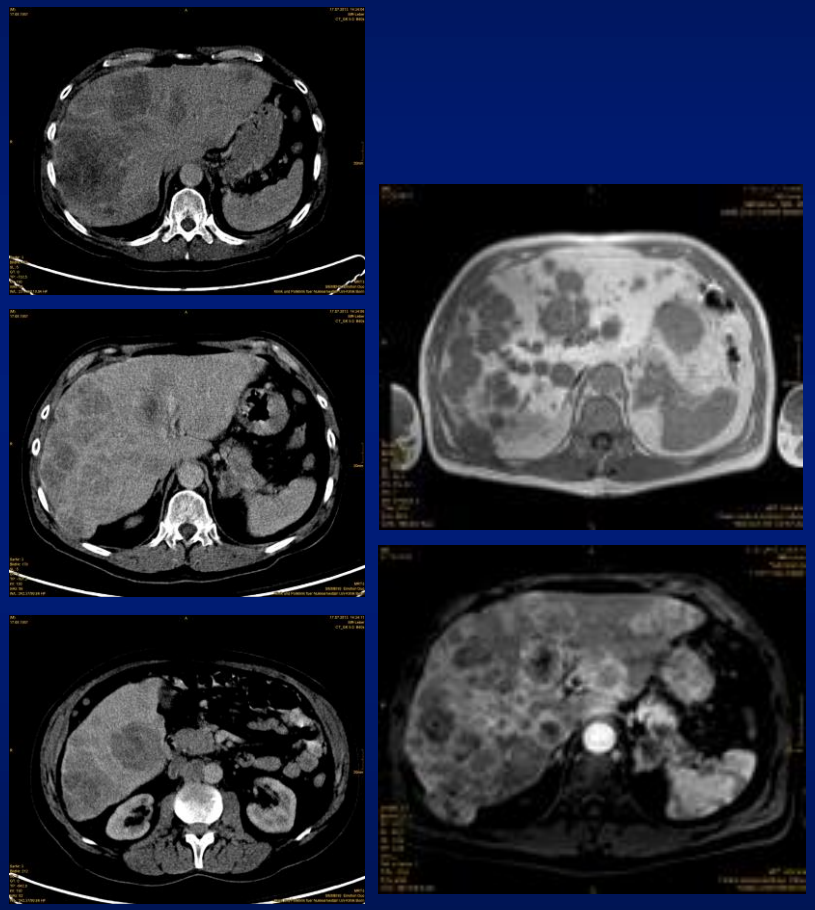

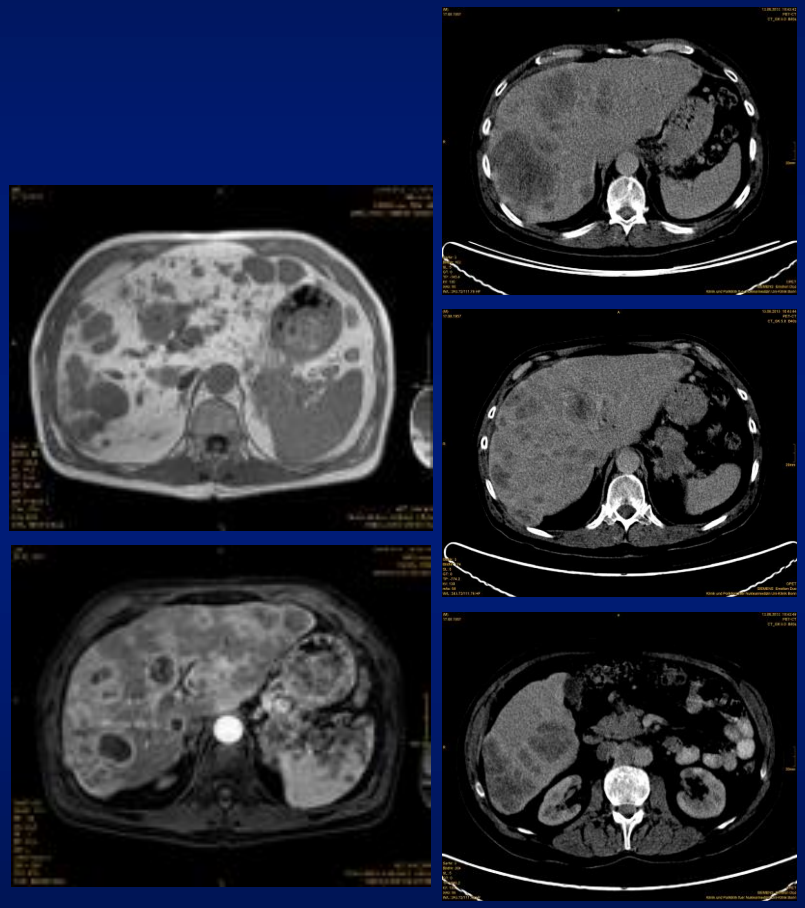

Neuroendokrine Neoplasien: Verlaufskontrollen

Metastasiertes Pancreas-NET vor und nach SIRT rechts

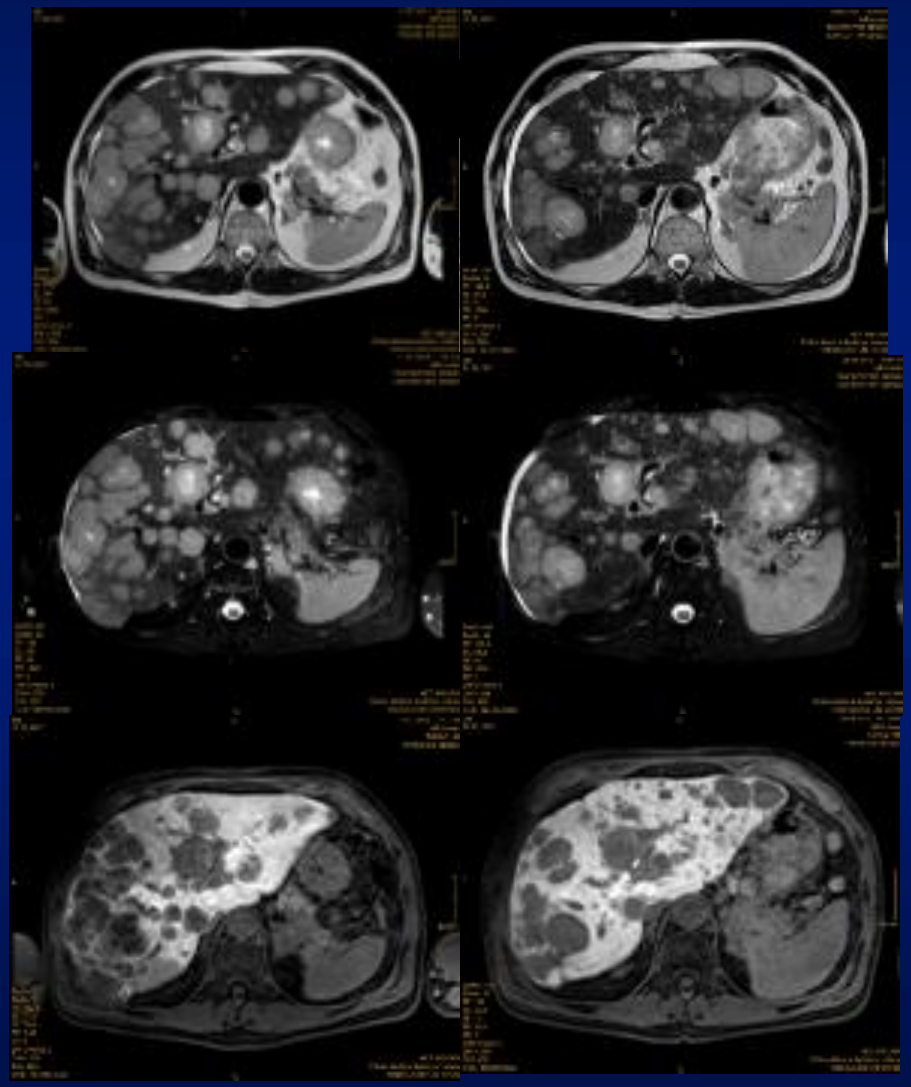

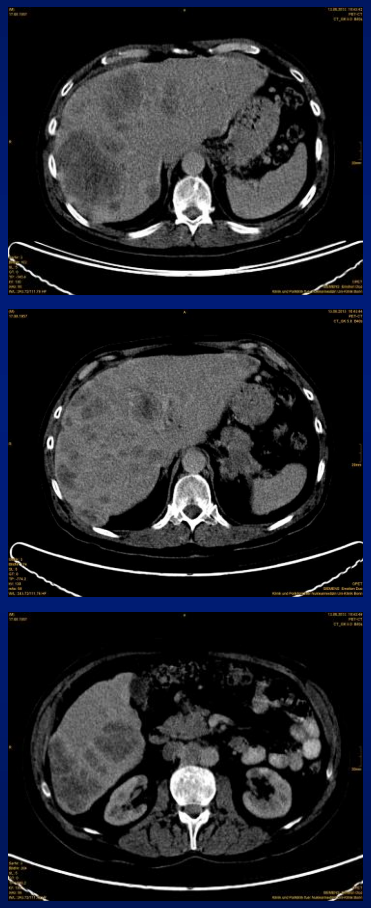

Totgeglaubte leben länger…
ein Beispiel eines Langzeitverlaufs

Initial metastasierter neuroendokriner Tumor des Pankreas; ED 2005.

- **OP**: Pankreasteilresektion und Splenektomie 2005.
- 4 Zyklen **177Lu-DOTATATE** 08/2008 bis 07/2009, danach stabil bis Mitte 2011.
- **SIRT** bilobär 12/2011, danach stabil bis Mitte 2014.
- **SIRT** des rechten Leberlappens 07/2014.
- **SIRT** des linken Leberlappens 12/2015.
- 1x **Biotherapie** mit Sandostatin 2016, Abbruch bei Unverträglichkeit.
- Zurzeit **keine tumorspezifische Therapie**.

… und dennoch aktuell
ohne Tumornachweis!

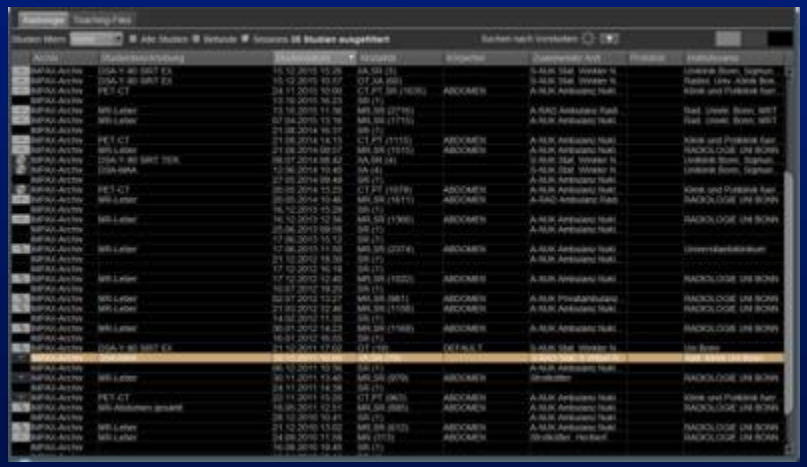

Totgeglaubte leben länger…
ein Beispiel eines Langzeitverlaufs
…vor und nach PRRT…

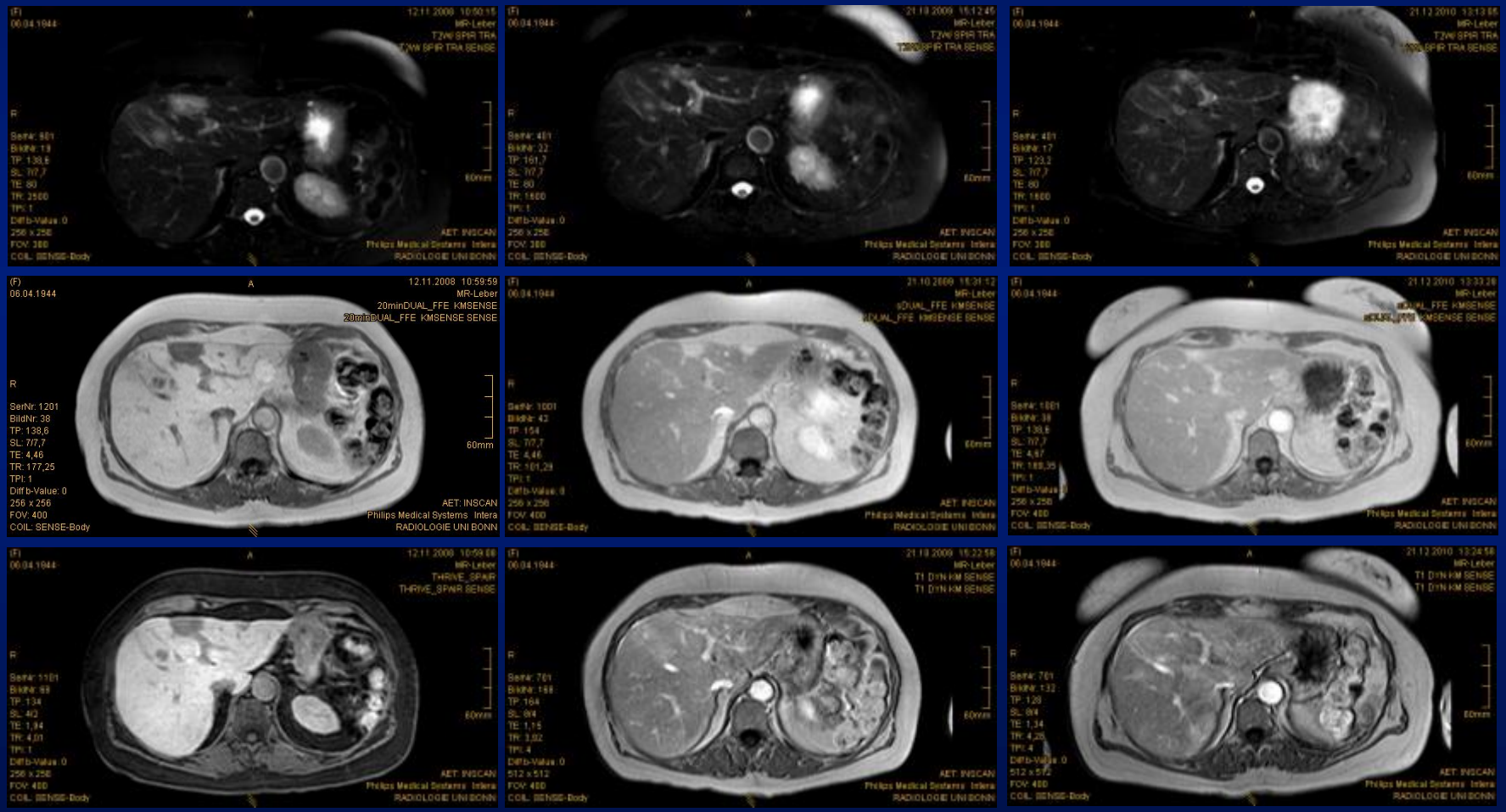

Totgeglaubte leben länger…
ein Beispiel eines Langzeitverlaufs
…Hypervakularisation…

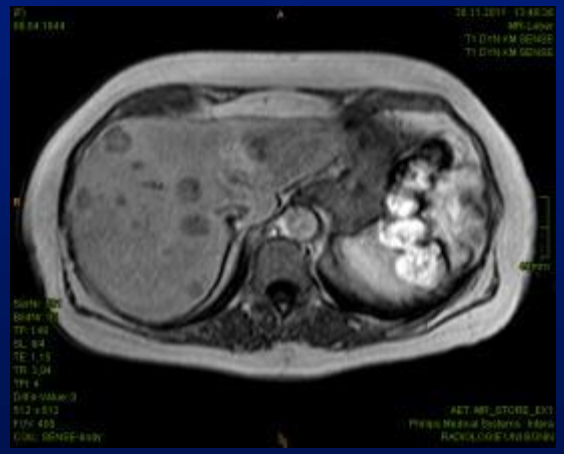

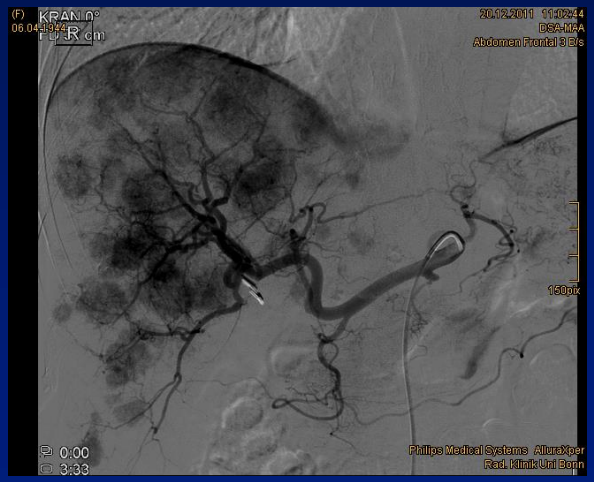

Totgeglaubte leben länger…
ein Beispiel eines Langzeitverlaufs
… vor und nach 1. SIRT …

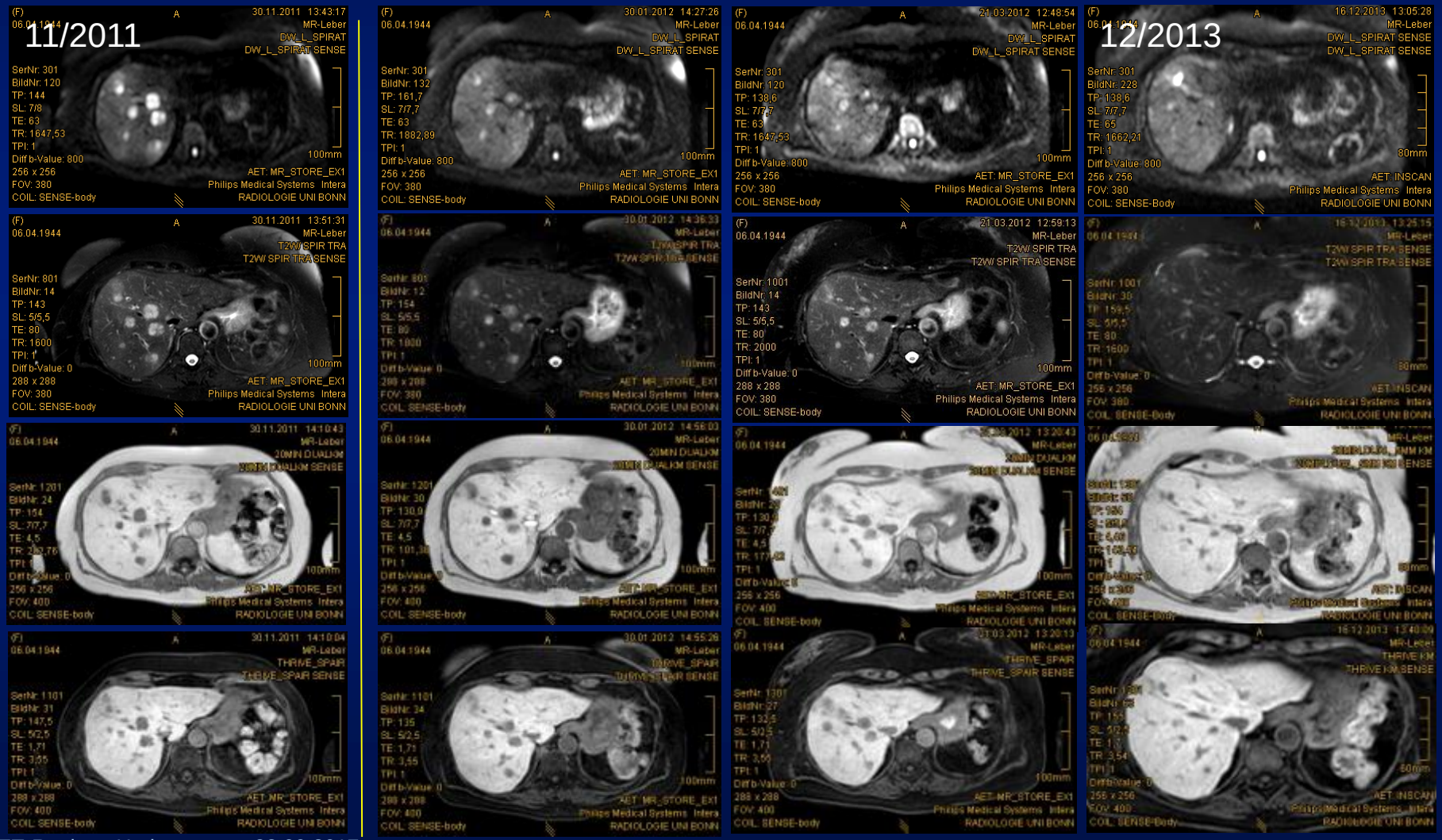

Totgeglaubte leben länger…
ein Beispiel eines Langzeitverlaufs
…1. -3. SIRT…

Totgeglaubte leben länger…
ein Beispiel eines Langzeitverlaufs
…vor 2. und 3. SIRT bis aktuell …

5/2014

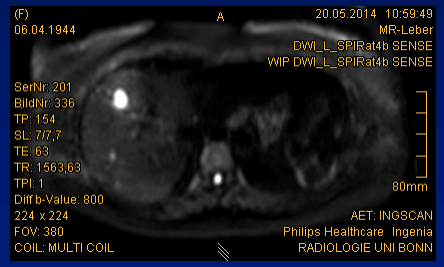

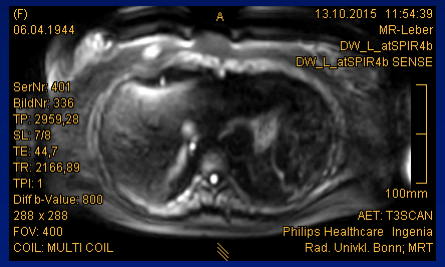

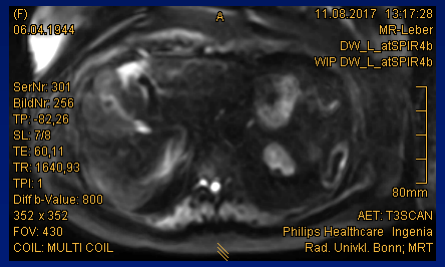

8/2017

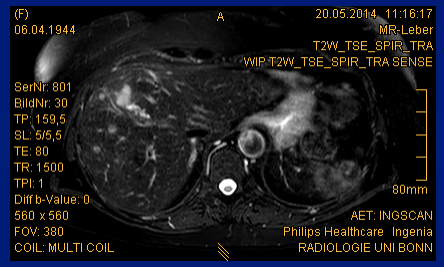

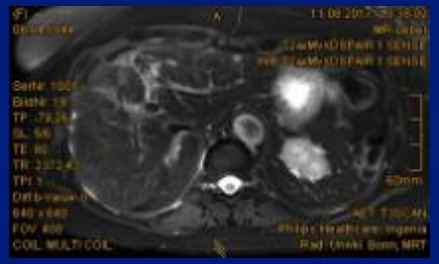

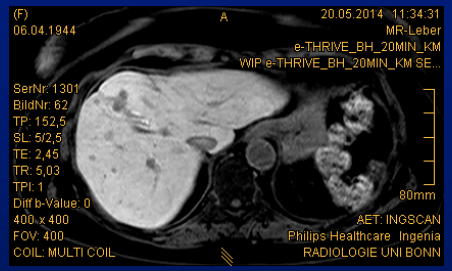

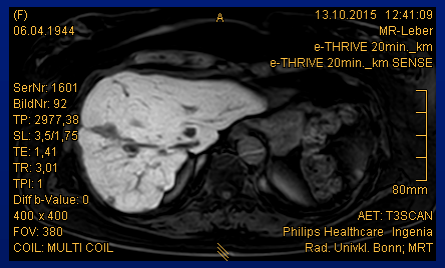

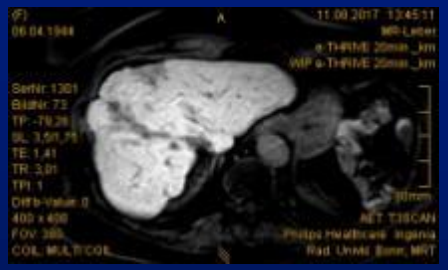

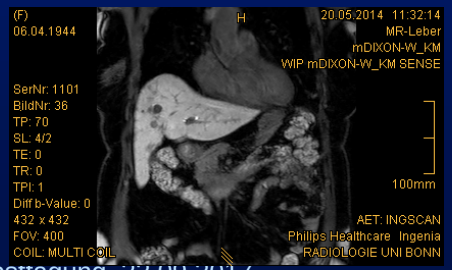

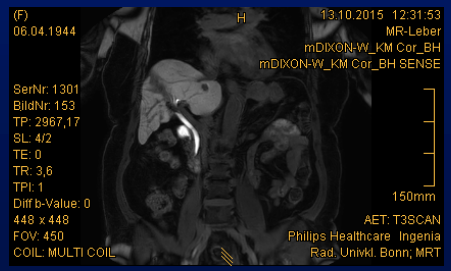

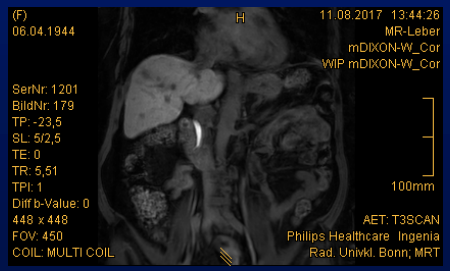

Neuroendokrine Neoplasien:
Ausblick:

CT: Dual energy- Scanner

- geringere Strahlenexposition je nach adaptiertem Scanprotokoll denkbar
- bessere Beurteilung der Gewebekomponenten

MRT: neue technische oder Nachbearbeitungs-Verbesserungen

- höhere Feldstärken für bessere räumliche Auflösung oder schnellere Bildakquisition
- Diffusionsbildgebung mit besonderer Nachberechnung, z. B. IVIM
- größere Scanvolumina „Ganzkörper-MRT“

Neuroendokrine Neoplasien: Therapie-Monitoring
Zusammenfassung

Gemäß Consensus Guidelines sollte die radiologische Diagnostik mittels CT oder MRT abhängig vom Einzelfall die führende bildgebende Verlaufskontrolle darstellen.

http://www.qualityflower.de/out/pictures/master/product/1/danke.jpg

Kenntnisse über die stattgehabte Therapie sind erforderlich.

Modalität und Kontrollfrequenz sollten der Tumorentität, Lokalisation und Aggressivität angepasst werden.

Je schlechter die Differenzierung, desto engmaschigere Kontrollen.

MRT und CT haben beide ihre Stärken und Schwächen.

Neuroendokrine Neoplasien: Therapie-Monitoring
Zusammenfassung

Die MRT gewinnt aufgrund des stetigen technischen Fortschritts und als strahlenfreie Untersuchung zunehmend an Bedeutung in Diagnostik, Prognose und Monitoring.

http://www.qualityflower.de/out/pictures/master/product/1/danke.jpg

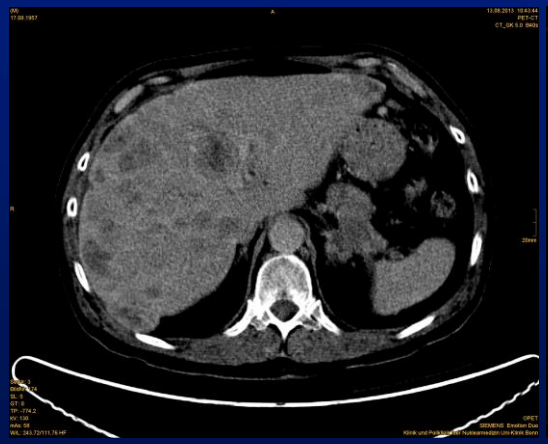

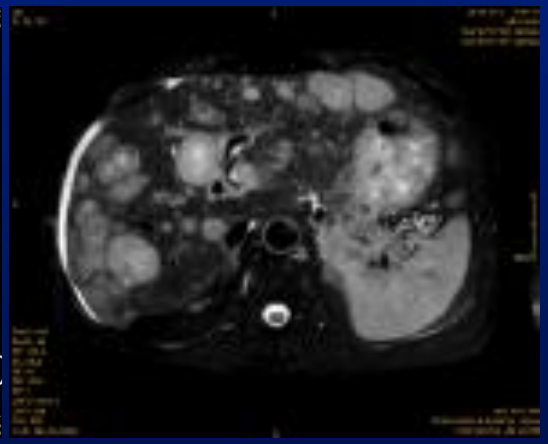

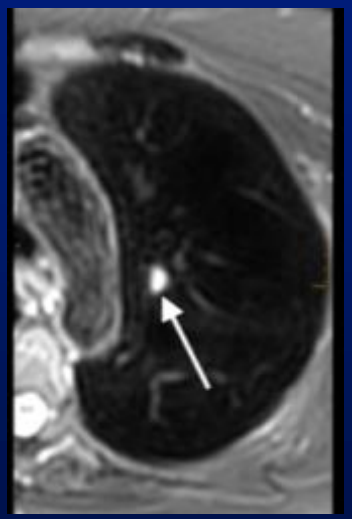

Vielen Dank für Ihre Aufmerksamkeit !

Birgit.Simon@ukbonn.de